B&B DENTAL
IMPLANT COMPANY

CASI CLINICI
ESTRATTI DA RIVISTE DI SETTORE

2019

WWW.BEBDENTAL.IT

MINI RIALZO DI SENO MASCELLARE PER VIA CRESTALE. LA TECNICA "DURAVIT CRESTAL SINUS LIFT"

Prof. Sergio Bortolini

INTRODUZIONE

Dall'analisi critica della letteratura emerge chiaramente come il trattamento implantare sia affidabile e routinario, con elevate percentuali di successo a lungo termine, sia per le edentulie parziali che complete (Hoffmann et al. 2012).
Le principali cause di fallimento implantari sono associate ad una scarsa e/o un'insufficiente altezza e spessore dell'osso alveolare residuo (Davarpanah et al. 1995).
Il ricorso all'implantologia può infatti risultare complesso in caso di difetti di morfologia verticale e orizzontale dell'osso alveolare nelle regioni latero-posteriori del mascellare e della mandibola (Renouard et al. 2006).
Infatti, condizioni ossee locali sfavorevoli a causa di atrofia, malattia parodontale e sequele traumatiche, possono fornire un volume osseo insufficiente, relazioni verticali, orizzontali e sagittali intermascellari, che potrebbero complicare il risultato funzionale ed estetico (Chiapasco et al. 2009).
Nel mascellare superiore, la quantità ossea è influenzata dal grado di riassorbimento della cresta alveolare e dalle dimensioni del seno mascellare; entrambi i fattori possono rappresentare un ostacolo alla stabilità primaria dell'impianto (Bergh et al. 2000, Ulm et al. 1998).
Il metodo di incremento più comunemente utilizzato per la ricostruzione del seno mascellare con approccio a finestra laterale fu presentato da Tatum e pubblicato da Boyne e James (Tatum 1986, Boyne and James 1980).
Si cercò poi di sviluppare una tecnica chirurgica meno invasiva attraverso l'uso di osteotomi (Tatum 1986, Summers 1995).
Questa tecnica prevede un approccio crestale, con contatto minimo dell'osteotomo con la membrana di Schneider, riducendo al minimo le complicanze. Il vantaggio di questa procedura e la possibilità di poter posizionare contestualmente gli impianti (Bruschi et al. 1998, Zitzmann et al. 1998).
L'obiettivo di questo articolo è evidenziare mediante un caso clinico, l'efficacia e la semplicità di utilizzo della nuova metodica di mini rialzo di seno "Duravit Crestal Sinus Lift" di B. & B. Dental Implant Company nei casi in cui la disponibilità ossea mascellare sia insufficiente per una riabilitazione implantoprotesica (Bortolini S. et al. 2013, 2014).

CASE REPORT

Il paziente maschio di 40 anni si presenta alla nostra osservazione con la richiesta di riabilitare il settore molare superiore destro per poter aumentare la sua efficacia ed efficienza masticatoria e migliorare l'estetica del suo sorriso. Da una prima analisi radiografica emerge come a seguito di un'estrazione subita circa 10 anni prima, riassorbimento osseo e pneumatizzazione del seno mascellare risultino in un'insufficiente altezza ossea crestale per poter posizionare un impianto (figura 1 e 2). L'altezza disponibile misurata grazie ad una radiografia periapicale, e successivamente confermata mediante una TC è di 4 mm. Ragionando in un'ottica di risparmio biologico e di mini-invasività si propone al paziente un mini rialzo di seno per via crestale con posizionamento implantare e riabilitazione implanto-protesica del dente singolo (Bortolini S. et al. 2013, 2014).
Precedentemente il paziente ha ricevuto una terapia attiva full-mouth parodontale non chirurgica per minimizzare l'infiammazione gengivale.
Si effettua un'anestesia locale con infiltrazione di 3 fiale di 1,7 ml di Articaina con adrenalina 40 mg/ml + 10 mg/ml. Si esegue un'incisione crestale con svincolo mesiale all'elemento 1.7 e distale all'elemento 1.5; viene così sollevato un lembo a tutto spessore per poter visualizzare correttamente la cresta ossea. Con una fresa pilota si effettua un primo foro nella corticale per una profondità di circa 1-2mm (figura 3), si procede successivamente con un "compattatore-espansore" di 2,1 mm e 3 mm di diametro sino ad entrare nel seno per 0,5-1 mm utilizzando lo stop di 5 mm (figura 4 e 5). Si utilizza poi un

"compattatore-espansore" di 3,5 e 4 mm di diametro con uno stop di 6 mm entrando cosi nel seno per un ulteriore millimetro (figura 6).
Il passaggio successivo prevede l'inserimento di "Novocor Plus" di B. & B. Dental Implant Company, costituito da granuli di corallo naturale, anche chiamato idrossiapatite corallina costituito da Carbonato di Calcio Aragonitico al 98% ($CaCO_3$), a basso rapporto sup/volume compreso tra 200 e 500 mm, nel seno mascellare (figura 7). Il materiale viene spinto all'interno del seno mascellare mediante un "Push-pin" utilizzando uno stop di 1 mm più corto rispetto a quello iniziale, ovvero 4 mm (figura 6). L'ultimo

Fig. 1

Fig. 2

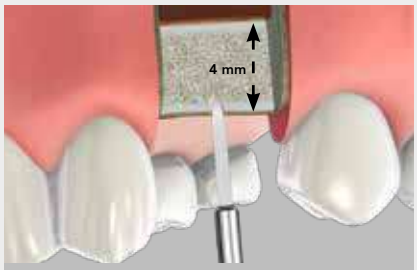

Fig. 3

Fig. 4

Fig. 5

Fig. 6

Fig. 7

Fig. 8

Fig. 9

passaggio prevede l'ulteriore compattazione del sito con una "Push Screw" di 4 mm di diametro utilizzando uno stop di 7 mm (figura 8).
Infine, viene inserito manualmente un impianto di diametro 5 mm e lunghezza 10 mm per aumentare ulteriormente la stabilità primaria (figura 9).
Si suturano i lembi mediante un filo di Vicryl 4.0 per garantire una guarigione per prima intenzione dei tessuti molli.
Il paziente effettua una cura antibiotica con Amoxicillina + Acido Clavulanico 875 mg + 125 mg due compresse al giorno per 5 gg. Si invita il paziente ad effettuare sciacqui 2 volte al giorno con collutorio a base di clorexidina 0,12% per 7 giorni, sino alla rimozione delle suture. Dopo 4 mesi dal posizionamento implantare si effettua la scopertura e una vite di guarigione chirurgica viene posizionata; si sutura il lembo mediante un filo di Seta 4.0.

DISCUSSIONE

La riabilitazione dei pazienti parzialmente o totalmente edentuli mediante tecniche implantoprotesiche è diventata una pratica routinaria, con percentuali di successo affidabili a lungo termine (Albrektsson et al 1986; Adell et al. 1990; Laney et al. 1991;
Lekholm et al. 1994; Lindquist et al. 1996; Buser et al. 1997; Arvidson et al. 1998; Weber et al. 2000; Leonhardt et al. 2002); tuttavia, le condizioni locali delle creste alveolari edentule possono essere sfavorevoli per il posizionamento implantare. In particolare, il mascellare posteriore edentulo ha spesso rappresentato una sfida per il chirurgo orale a causa dell'insufficiente volume d'osso, come conseguenza del riassorbimento crestale dato dalla atrofia del processo alveolare e dalla pneumatizzazione del seno mascellare. Inoltre, la qualità dell'osso residuo può ridurre ulteriormente la stabilita primaria degli impianti (Chiapasco et al 2008).
Le procedure di rialzo del seno mascellare sono diventate argomento di grande interesse sin dall'introduzione della tecnica di Hilt Tatum nel 1977. La prima pubblicazione risale al 1980, in un articolo di Philip Boyne. La tecnica di rialzo di seno permette al clinico di offrire al proprio paziente, parzialmente o totalmente edentulo, l'alternativa terapeutica di una riabilitazione completamente fissa o una soluzione rimovibile più ritentiva e confortevole (Jokstad 2009).
Storicamente l'operazione chirurgica di rialzo di seno, praticata nei primi anni ottanta, veniva effettuata all'interno di una struttura ospedaliera; questa procedura prevedeva un innesto autologo a blocco o sottoforma di particolato con posizionamento simultaneo o
differito degli impianti (Boyne and James 1980; Jensen and Sindet-Petersen 1991; Keller et al. 1987; Tatum 1986). Questa tecnica è stata utilizzata anche negli anni novanta (Becktor et al. 2007, Blomqvist et al. 1996, 1998; Johansson et al. 1999; kahnberg et al.
2001; Keller et al. 1994,1999; Raghoebar et al. 1993).
La tecnica, secondo la quale si stabilizza un innesto a blocco nel seno mascellare mediante l'utilizzo di impianti macchinati a vite attraverso la cresta alveolare, presentava percentuali di sopravvivenza implantare basse e un post operatorio pesante; molti soggetti venivano scoraggiati e preferivano terapie protesiche alternative (Jokstad 2009).

Per ovviare a questo problema, i ricercatori studiarono l'utilizzo di sostituti ossei eterologhi per l'innesto (Kent and Block 1989; Smiler and Holmes 1987; Smiler et al. 1992). Inoltre la ricerca nella rigenerazione osseo guidata portò all'introduzione dell'utilizzo di membrane a copertura della finestra di accesso laterale (Tarnow et al. 2000; Wallace et al. 2005).
Il rialzo del pavimento del seno mascellare e l'innesto osseo attraverso un'osteotomia mascellare laterale è diventata una procedura frequentemente utilizzata negli ultimi anni, con risultati prevedibili (Boyne e James 1980; Tidwell et al. 1992; Chiapasco & Ronchi 1994; Keller et al. 1994, 1999; Blomqvist et al. 1996, 1998; Hurzeler et al. 1996; Wheeler et al. 1996; Neyt et al. 1997; Jensen et al. 1998; Van den Bergh et al. 1998; Khoury 1999; Peleg et al. 1999, 2004, Kahnberg et al. 2001; Raghoebar et al. 2001; Tawil & Mawla 2001; Cordaro 2003; Pinholt 2003; Stricker et al. 2003; Valentini & Abensur 2003; Del Fabbro et al. 2004; Hatano et al. 2004; Hallman e Nordin 2004; Hallman & Zetterqvist 2004; Iturriaga & Ruiz 2004; Velich et al 2004; Rodoni et al. 2005; Zijderveld et al. 2005; Chiapasco et al 2006).
Questa tecnica viene comunemente praticata a livello ambulatoriale, evitando così al paziente l'ospedalizzazione; inoltre la scelta tra un'implantologia immediata o ritardata dipende dalla capacità del clinico di ottenere una buona stabilità primaria sfruttando l'osso crestale disponibile. Una volta ottenuta questa stabilità primaria, secondo la revisione di Wallace and Froum, la differenza nelle percentuali di sopravvivenza tra impianti posizionati contestualmente all'innesto e quelli ritardati sono trascurabili.
La tecnica tradizionale di rialzo di seno mascellare prevede l'apertura di una finestra laterale, l'elevazione e medializzazione della membrana con strumenti smussi, innesto di materiale particolato e l'utilizzo di una membrana a copertura della finestra di accesso.
L'utilizzo della tecnica di grande rialzo di seno con accesso laterale è comunemente usata quando l'altezza di osso disponibile è inferiore a 4-5 mm; oggi tuttavia, esistono tecniche alternative e meno invasive (Jokstad 2009).
Nel 1994 Summers et al. Introdussero la tecnica di rialzo di seno attraverso un accesso transcrestale; da quel momento sono state introdotte innumerevoli tecniche di Summers modificate per il rialzo di seno per via transcrestale: la tecnica di Davarpanah et al 2001, la "Crestal Core Bone Elevation" (Toffler et al 2001), il sollevamento pneumatico di Chen and Cha 2005, e l'utilizzo di un palloncino da parte di Kfir nel 2007).
Sfruttando gli insegnamenti provenienti dalle tecniche proposte in letteratura, la metodica "Duravit Crestal Sinus Lift" di B. & B. Dental Implant Company presenta alcune modificazioni permettendo, con una minima invasività dell'intervento chirurgico, di ottenere ottimi risultati in casi di atrofia dei settori mascellari sino a 4 mm di altezza ossea disponibile.
L'utilizzo di una tecnica manuale inoltre permette di aumentare notevolmente la sensibilità del clinico durante l'intervento; evitando inoltre di utilizzare il martello per osteo compattazione l'intervento risulta meno traumatico per il paziente.
La semplicità' di utilizzo di questa metodica permette anche a clinici meno esperti di velocizzare la curva di apprendimento e di poter posizionare in sicurezza a livello ambulatoriale impianti di dimensioni standard in settori con importanti atrofie (Bortolini S. et al. 2013, 2014).

CONCLUSIONE

Dalla revisione della letteratura recente in merito al rialzo di seno, e da una prima analisi dei casi svolti, il trattamento dei pazienti con atrofia dei mascellari superiori con la tecnica
"Duravit Crestal Sinus Lift" di B. & B. Dental Implant Company sembra essere efficace, di semplice utilizzo per l'operatore e ridurre la morbidità post operatoria. Ci proponiamo di monitorare i casi svolti, ottenendo così follow-up a lungo termine e dati statisticamente più attendibili.

IMPLANTOLOGIA GUIDATA

Dr. Francesco Giardina

L'implantologia è quella branca dell'odontoiatria dedicata al ripristino della dentatura mancante, attraverso la modalità più simile a quella naturale: inserendo impianti lì dove, per vari motivi, si sono persi dei denti. Da quanto detto ne discende che l'implantologia è una disciplina chirurgica finalizzata alla riabilitazione protesica la cui realizzazione non può prescindere dal progetto protesico.
Realizzare tutto ciò, a regola d'arte e con predicibilità di risultati, fino a pochissimi anni orsono dipendeva molto dall' esperienza, dall'occhio e dalla manualità del chirurgo. La manualità e l'esperienza dell'operatore condizionano anche la scelta delle caratteristiche dell'impianto in termini di diametro e lunghezza.
L'informatica (utilizzando software dedicati alla progettazione implantoprotesica che, partendo dalla acquisizione di files DICOM, ci restituiscono immagini tridimensionali dei mascellari) e la robotica (con l'uso di stampanti 3D) hanno recentemente cambiato il quadro appena descritto, consentendoci:

- una progettazione virtuale della fase chirurgica e protesica;
- la realizzazione di una DIMA chirurgica, con inglobate delle guide rigide, che consentono l'inserimento dell'impianto progettato, nella posizione, inclinazione e profondità programmate nel progetto virtuale. Quanto sopra si realizza utilizzando kit dedicati le cui frese sono composte da una parte lavorante e da un cilindro guida perfettamente coassiale alla guida rigida della DIMA; (Fig. n.2)
- l'esecuzione di una protesi precostruita: posizionando infatti la DIMA chirurgica sui modelli in gesso, precedentemente rilevati, è possibile eseguire la "chirurgia del gesso" e realizzare la protesi provvisoria, virtualmente progettata, che potrà essere posizionata nella bocca del paziente subito dopo l'inserimento guidato degli impianti (carico immediato).

Parliamo oggi di Implantologia Guidata Software assistita e di Implantoprotesi Guidata Software assistita.

IL CASO

Donna di anni 63 con edentulia terminale bilaterale superiore; assenza nell'anamnesi di controindicazioni alla implantologia. Chiede con fermezza una riabilitazione fissa su impianti. Nove mesi prima dell'inserimento degli impianti è stato eseguito un Grande Rialzo del Pavimento del Seno Mascellare bilateralmente utilizzando un innesto di osso omologo. Tale situazione ci ha fatto scegliere di effettuare un intervento di Implantologia Guidata Software assistita senza carico immediato, inserendo sei impianti, tre per lato, nelle zone edentule.
Dopo avere inserito la DIMA chirurgica nella bocca della paziente (essa è ancorata ai denti anteriori) ed essersi assicurati della sua congruità e stabilità (condizione imprescindibile per la realizzazione del progetto) (Fig. n.1) si praticano, attraverso le guide, delle mucotomie circolari cui segue l'asportazione dei cilindri mucosi stessi. Vengono quindi primariamente preparati gli alveoli chirurgici intermedi di ciascun lato (Fig. n.2) dentro cui si inseriscono, sempre attraverso la DIMA, i primi due impianti utilizzando appositi montatori saldamente ancorati agli stessi. (Foto con impianto e montatore) Tale procedura ha lo scopo di stabilizzare definitivamente la DIMA impedendone fortuiti dislocamenti.
Una volta stabilizzata la DIMA la stessa procedura viene effettuata attraverso le rimanenti guide.
Ultimato il posizionamento degli impianti (Fig. n.3) si rimuovono i montatori, svitando la vite di connessione all'impianto stesso, e la DIMA, prendendo visione del corretto posizionamento implantare.(Fig. n.4) L'intervento termina in modo classico con l'inserimento delle viti di guarigione.

La tecnica ora descritta, semplice e sicura nell'esecuzione a condizione che tutte le fasi progettuali siano state eseguite a regola d'arte, consente di eseguire interventi complessi in tempi relativamente brevi (60-90 min. per un full-arch di 6/8 impianti) con la massima predicibilità ed il minimo danno ai tessuti e soprattutto un post-operatorio quasi mai gravato da dolori e/o gonfiore. Inoltre, la possibilità di avere una protesi fissa precostruita da consegnare immediatamente al paziente (ove le condizioni anatomo-funzionali lo consentano) migliora notevolmente non solo il risultato estetico ma anche la guarigione dell'interfaccia osso-impianto che avviene sotto carico funzionale.

Fig. 1

Fig. 2

Fig. 3

Fig. 4

Fig. 5

Fig. 6

Fig. 7

Fig. 8

Fig. 9

IMPLANTOLOGIA GUIDATA

Dr. Alessandro Preda

L'implantologia è la branca dell'odontoiatria dedicata alla sostituzione denti mancanti, nel più naturale dei modi: inserendo impianti laddove per vari motivi sono stati persi i denti.
Quanto esposto ci indica che l'implantologia è una disciplina chirurgica mirata alla riabilitazione protesica che non può risultare di successo escludendo il progetto protesico.
Una volta realizzato questo bisogna ricordare che fino a qualche anno fa la correttezza e la prevedibilità dei risultati dipendeva molto dall'esperienza e dalla manualità del chirurgo. Le abilità manuali e l'esperienza dell'operatore influenzavano anche la scelta dell'impianto in termini di diametro e lunghezza.
L'informazione tecnologica (usando software dedicati ai disegni delle protesi implantari acquisendo files DICOM e di ritorno un'immagine tridimensionale della mascella) e robotica (usando stampanti 3D) hanno recentemente cambiato l'immagine sopra descritta,
permettendoci:.

- la pianificazione virtuale della fase chirurgica e protesica;
- la realizzazione di una guida chirurgica, con boccole incorporate, che consentono l'inserimento dell'impianto progettato nella posizione, angolazione e profondità come previsti nel progetto virtuale. Quanto sopra si ottiene utilizzando kit dedicati con frese dotate di una parte lavorante e un cilindro guida perfettamente coassiale alla boccola della guida.
- la preparazione di una protesi pre-costruita: con il posizionamento della guida chirurgica su modelli in creati precedentemente,

La chirurgia potrà essere effettuata e una protesi provvisoria preparata, progettata virtualmente e inserita in bocca al paziente immediatamente dopo l'inserimento guidato degli impianti (carico immediato).

In questo articolo parleremo di implantologia guidata software assistita e protesi implantari guidate da software.

IL CASO:

Uomo di 67 anni con edentulia anteriore bilaterale inferiore (Figura 1);
nessuna controindicazione all'implantologia nel profilo clinico. Il paziente richiede riabilitazione fissa immediata su impianti. Questa richiesta ci ha orientato verso l'esecuzione di un intervento di implantologia guidata software assistita a carico immediato, inserendo sei impianti, tre per lato nelle aree edentule.
Dopo aver proceduto con la radiografia panoramica (Fig.2) e la pianificazione del caso con il software di Implantologia guidata (Fig. 3), una volta ricostruito l'osso mandibolare del paziente, vengono preparati in laboratorio una mascherina chirurgica (Fig. 4) e un provvisorio fisso personalizzato (Fig. 5).
Dopo aver inserito la mascherina chirurgica in bocca al paziente (ad appoggio dentale, ci si assicura che abbia una sufficiente stabilità, condizione necessaria per portare a termine in maniera precisa il progetto) (Fig. 6), vengono eseguite le mucotomie circolari tramite le guide,
(Fig.7) dopo il quale sono stati rimossi i cilindri mucosi. Vengono preparati i siti mesiali (Fig. 8) dove, vengono inseriti i primi due impianti tramite la guida (Fig. 9), utilizzando strumenti di assemblaggio specifici saldamente ancorati agli impianti stessi.
Questa procedura mira a stabilizzare il modello in modo permanente, prevenendo
qualsiasi spostamento accidentale.
Una volta che il modello è stabilizzato, viene eseguita la stessa procedura nelle boccole rimanenti. Posizionati gli impianti, vengono rimossi i mounter, svitando le viti di connessione all'impianto stesso e viene sfilata la guida visualizzando la corretta posizione degli impianti. Utilizzando i monconi provvisori (Fig.10), si fissa la protesi fissa pre-costruite, precedentemente preparata dal tecnico in laboratorio (Fig. 5), ribasandola con resina acrilica polimerizzata a freddo (Fig.11).
L'operazione termina in modo classico fissando la protesi con viti di connessione protesica agli impianti (Fig.12) e la radiografia finale (Fig. 13) ci offre una panoramica completa della

bocca paziente con impianti perfettamente inseriti.
La tecnica descritta, è semplice e sicura da eseguire a condizione che tutte le fasi del progetto siano state eseguite correttamente e permette di eseguire interventi complessi in tempi relativamente brevi (60-90 minuti per un'arcata completo di 6/8 impianti) con massima prevedibilità. La possibilità di avere una protesi fissa pre-costruita che può essere inserita immediatamente migliora notevolmente l'estetica e il processo di guarigione dell'interfaccia osso-impianto che si svolge in condizioni funzionali durante il carico funzionale(dove le giuste condizioni anatomico-funzionali lo consentono).

Fig. 1

Fig. 2

Fig. 3

Fig. 4

Fig. 5

Fig. 6

Fig. 7

Fig. 8

Fig. 9

Fig. 10

Fig. 11

Fig. 12

OSTEOCONDENSAZIONE MASCELLARE GUIDATA A CARICO IMMEDIATO CON PROVVISORIO ARMATO IN PEEK

Dr. Alfredo Natali

Da sempre si cerca di trasporre al meglio possibile la fase concettuale della Diagnosi nella fase operativa della Terapia; questo passaggio, dalla programmazione alla applicazione delle decisioni terapeutiche, si può avvalere dei più disparati metodi ed aiuti pratici in tutte le discipline.

Ogni atto chirurgico nasce per risolvere delle esigenze e ha necessità di essere accuratamente pianificato per raggiungere al meglio gli scopi. In odontoiatria gli obiettivi ideali sono da sempre la riabilitazione il più possibile completa e funzionale dell'apparato stomatognatico con la minima invasività, minimi tempi, costi e fastidi.

Nell'ultima decina d'anni, grazie al progresso tecnologico e all'evoluzione del Digital Workflow, è stato possibile concepire e realizzare un flusso di lavoro ininterrotto dalla Diagnosi alla Terapia Riabilitativa che amplia sempre più le sue indicazioni e possibilità.

In Implantologia, riconosciamo questa evoluzione con il nome generico di Implantologia Computer Guidata. La nuova proposta di B&B DENTAL offre oltre alla semplificazione del trattamento in ottica digitale, la possibilità di affiancare "step by step" il clinico nella sua inevitabile curva di apprendimento per una crescita a 360°.

Questa procedura integra al suo interno varie fasi, concettualmente appartenenti ad ambiti diversi, ma legate in una sequenza consolidata. Durante la Pianificazione, il continuo rimando fra le diverse aree consente di gestire e programmare correttamente le fasi esecutive, con l'obiettivo di raggiungere una maggiore velocità, correttezza e sicurezza delle operazioni.

Si possono dividere genericamente tre macro-aree della Pianificazione:

1. Area Diagnostica
2. Area Chirurgica
3. Area Protesica

Verrà presentato un caso clinico, su cui visualizzare le fasi salienti:.

1. AREA DIAGNOSTICA

Riconosciamo una prima Area Diagnostica in cui vengono raccolte tutte le informazioni preliminari del paziente ed i dati oggettivi, fra cui le lastre e la CT Cone Beam (Foto 1).

Affinché si possa praticare una tecnica senza lembo (flapless) una condizione necessaria riguarda la disponibilità di osso nelle zone dove sia previsto l'inserimento degli impianti e di una sufficiente rappresentazione in termini di spessore e di ampiezza dei tessuti gengivali. Inoltre é indispensabile avere una buona apertura della bocca del paziente per consentire un agevole accesso alle frese dedicate nonché all'impianto.

Prima di fare la CT Cone Beam, è opportuno eseguire uno studio preliminare, da cui ricavare una mascherina con reperi radiopachi da far indossare al paziente durante l'esame radiologico (Foto 2).

L'acquisizione della mascherina tramite scanner ottico, o eventualmente dalla doppia scansione radiologica, permette di avere i riferimenti anatomici necessari all' allineamento digitale (Foto 3).

Su questi riferimenti anatomici è possibile anticipare l'anatomia dentale desiderata per il paziente, ed avere un consistente volume di informazioni per progettare il numero, la posizione, l'inclinazione e la

tipologia di ogni fixture ed eventualmente abutment. (Foto 4).

Questi parametri sono fondamentali e necessari per la Pianificazione, ma non sufficienti.

È necessario infatti considerare anche i fattori Chirurgici e Protesici e le implicazioni reciproche.

2. AREA CHIRURGICA

Al fine di poter eseguire una riabilitazione a carico immediato è necessario che gli impianti abbiano una elevata stabilità primaria (torque di inserimento ≥ 35 Ncm). Nel mascellare superiore, a causa delle caratteristiche tipiche di questo settore, può essere più difficoltoso avere un osso che, nonostante la sottopreparazione del sito e la forma dell'impianto, garantisca la necessaria stabilità primaria. Per superare questa criticità il sistema Duravit della B&B DENTAL fornisce, sia nel sistema di Chirurgia Guidata che in quello tradizionale, una serie di osteo-condensatori. Il lavoro di espansione progressiva aumenta localmente la densità ossea e migliora la stabilità primaria.

I vantaggi di questa tecnica sono stati integrati anche nella procedura di Chirurgia Guidata proposta da B&B 3D (Foto 5). Per trasferire la posizione degli impianti EV dalla teoria alla pratica è necessaria una mascherina che funga da guida (Foto 6). È questo il passaggio più noto della Chirurgia Guidata, ma bisogna tenere in considerazione le esigenze specifiche di costruzione che condizionano la progettazione. Per esempio, la speciale boccola di guida, ideata da B&B Dental nella sua speciale forma ad esagono ad alta precisione, ha un volume dato, ed in caso di impianti vicini ci possono essere delle interferenze. Inoltre, è necessario considerare che le guide hanno uno sviluppo verticale non riducibile che condiziona la possibilità di affondare verticalmente l'impianto oltre un certo limite. Il software è stato creato da 3diemme: esegue gli adeguati controlli e pone delle segnalazioni per le interferenze.

Fig. 1

Fig. 2

Fig. 3

Fig. 4

Fig. 5

Fig. 6

3. AREA PROTESICA

Grazie al software di Pianificazione 3diemme, il primo ad essere certificato CE, è possibile realizzare il manufatto provvisorio ancora prima dell'intervento chirurgico, eliminando l'attesa per la costruzione della protesi, essendo già nota la posizione degli impianti.

Ovviamente va prevista una certa tolleranza nel posizionamento implantare, dovuta a possibile elasticità dei materiali e alla resilienza delle mucose.

Un altro vantaggio di questa metodica è rappresentato dalla forma esagonale della boccola guida, che rappresenta la posizione programmata della connessione implantare (Foto 6). Se l'esagono della chiave viene posizionato in fase con quello della guida è possibile prevedere la posizione di abutment protesici non rotazionali, come ad esempio i Multi Use Abutment (MUA) angolati (Foto 7). Si può inoltre già programmare la riduzione occlusale delle canule provvisorie in titanio, e aiutarne il riposizionamento con una chiave in resina appositamente costruita (Foto 7).

L'integrazione fra il software di Pianificazione 3diemme e gli ambienti CAD/CAM di prototipazione rapida del laboratorio odontotecnico B&B 3D offre quasi infinite possibilità di scelta per quanto riguarda la produzione del provvisorio. È quindi necessario adattare la progettazione alle reali possibilità produttive ed alle caratteristiche dei materiali disponibili per ogni singolo caso clinico. Nel caso clinico in esame è stato prodotto un framework in PEEK, rivestito con resina acrilica (Foto 8). A questo punto la Pianificazione può considerarsi completa e si può passare alla fase Operativa.

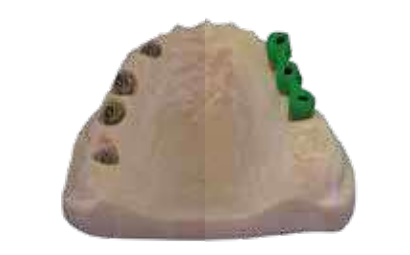

Fig. 7

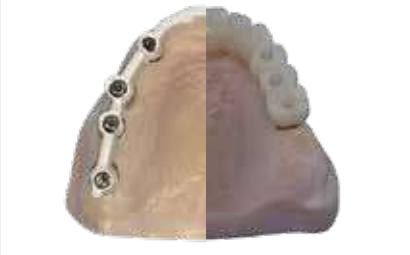

Fig. 8

Fig. 9

Fig. 10

Fig. 11

Fig. 12

FASE OPERATIVA CHIRURGICA

Dopo infiltrazione locale di anestetico con vasocostrittore (Articaina 1:100.000) si procede alla mucotomia degli opercoli prima di fissare anteriormente la mascherina con i pin appositi. Questo rende più agevole la rimozione del cercine fibroso e la valutazione dello spessore mucoso. (Foto 9). B&B DENTAL fornisce un kit chirurgico speciale ideato per facilitare il lavoro del clinico. La fissazione della mascherina, prodotta nel laboratorio di B&B 3D, è una operazione critica e va effettuata con la massima attenzione (Foto 10). Si procede poi a creare la prima osteotomia con la fresa a lancia in tutti i siti (Foto 11). Durante questa fase è opportuno saggiare la consistenza ossea, per poter opportunamente adeguare il protocollo chirurgico finalizzato all'ottenimento della stabilità primaria.

Per migliorare la stabilità della mascherina, si decide di procedere prima con l'applicazione dell'impianto più distale, bilateralmente. La sede viene sotto-preparata e l'osso non viene asportato con le frese, ma compattato grazie agli osteo-condensatori (Foto 12). Questa procedura si rende tanto più necessaria quanto più l'osso si rivela di consistenza scadente. L'area mascellare distale tipicamente presenta queste caratteristiche.

L'impianto della linea Duravit EV, prodotto da B&B DENTAL, viene posizionato con il montatore e contribuisce significativamente alla stabilità generale (Foto 13). È particolarmente utile la visione indiretta per verificare che l'esagono della boccola e quello del montatore siano perfettamente allineati (Foto 14).

La procedura di osteo-condensazione e sottopreparazione è stata utilizzata per tutti i siti programmati, ottenendo una soddisfacente stabilità. In particolare si utilizza la chiave diretta al posto del montatore, per la maggiore praticità (Foto 15). Al termine della chirurgia si procede con la rimozione della mascherina (Foto 16).

Fig. 13

Fig. 14

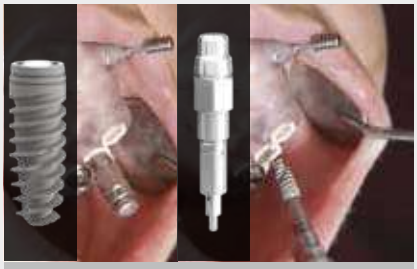

Fig. 15

Fig. 16

Fig. 17

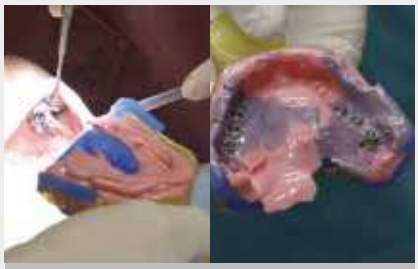

Fig. 18

FASE OPERATIVA PROTESICA

Si è deciso di non procedere al carico dell'impianto situato in posizione 13 a causa della stabilità appena sufficiente e del piccolo diametro della fixture. Su questo impianto viene posizionato un tappo di guarigione transmucoso in PEEK, già sterile e incluso nella confezione di tutti gli impianti prodotti da B&B Dental. Sugli altri impianti si provvede ad installare il moncone MUA. Il MUA angolato, per essere correttamente assestato sull'impianto, può richiedere l'uso del Bone Mill (Foto 17).

Al termine dell'avvitamento dei MUA, si decide di procedere con una impronta di posizione per agevolare l'adattamento della travata (Foto 18).

Questa fase poteva facilmente essere eseguita anche intra-oralmente, ma si è preferito lasciare alla paziente la possibilità di riposare qualche ora.

Al rientro dalla pausa, si applicano i due cilindri più mesiali, e la protesi viene ribasata direttamente nel cavo orale bloccando la posizione (foto 19). Successivamente vengono applicati i cilindri restanti, avvitata la protesi in posizione e iniettata della resina acrilica per completare il bloccaggio (Foto 20).

La protesi viene rifinita e lucidata in laboratorio (Foto 21).

Si passa infine alla applicazione clinica della protesi, all'aggiustamento occlusale ed alle rifiniture estetiche (Foto 22).

La paziente ha avuto un dolore moderato per circa 24 ore, ha presentato uno scarso edema, nessun sanguinamento e una alta soddisfazione per il trattamento.

La protesi provvisoria è stata controllata a 7 e 14 giorni per un aggiustamento occlusale, a 1-2 e 3 mesi (Foto 23). Nessuna complicazione è insorta. La protesi viene mantenuta in funzione come provvisorio di lunga durata, in attesa di eseguire la protesi definitiva.

Fig. 19

Fig. 20

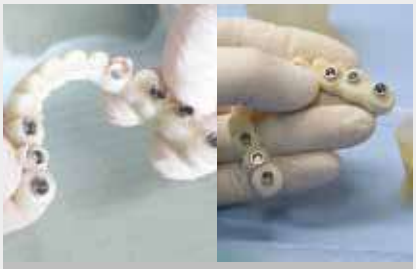

Fig. 21

Fig. 22

Fig. 23

MANTENIMENTO OSSO CRESTALE RIGENERATO ATTORNO AD IMPIANTI CON DIVERSA CONNESSIONE: A CASE REPORT.

Dr. Fagnani Massimo

Nel novembre 2014 abbiamo visitato presso il nostro studio il Sig. G.A. maschio caucasico di anni 40. Il paziente presentava mobilità di una protesi a ponte da 16 a 18 eseguita circa 10 anni prima, con infiammazione gengivale e difficoltà masticatorie. La situazione clinica era quella desumibile dalla rx (immagine 1) e dal Dentalscan che il paziente aveva già eseguito perché richiesto in altra sede (immagine 2 e 3).
Constatata l'impossibilità di salvataggio del 16 e l'improbabile salvataggio dell'elemanto 18 nel lungo termine a causa di carie a carico di tutto il moncone, si presentavano al paziente le varie alternative terapeutiche.
Il Paziente rifiutava categoricamente protesi rimovibile e ci chiedeva di fare ogni tentativo possibile per salvare almeno l'elemento più distale benchè fosse un dente del giudizio.
Si procedeva quindi per gradi, ritrattando i canali, ricostruendo il moncone del 18 ed estraendo il 16 con situazione clinica "a guarigione avvenuta" come da rx endorali (immagine 4 e 5)
Le varie opzioni terapeutiche a disposizione venivano nuovamente vagliate. Il rialzo di seno veniva escluso per la lunghezza che avrebbero avuto le corone cliniche definitive, per la poliposi infiammatoria presente nel seno stesso e per volere dello stesso paziente; la protesi tradizionale non veniva consigliata per l'inaffidabilità clinica del 18.
Dopo aver prospettato al paziente i pro e contro delle varie opzioni si decideva di riabilitare con impianti la sella edentula dopo aver rigenerato l'osso alveolare andato perso a causa del processo carioso, che aveva interessato anche le radici del 16, con le tecniche di GBR proposte da vari Autori nel tempo: C.Tinti, G.Vicenzi, D.Buser, S.Nyman et Al.
Foto cliniche in cui è ben apprezzabile la perdita volumetrica principalmente verticale, ma anche con importante componente orizzontale soprattutto nella zona di estrazione del 16 (immagine 6 e 7).
L'intervento avveniva in data 02-02-2015. Previa anestesia locale si procedeva ad allestire un ampio lembo mucoperiosteo dall'aspetto mesiale del 14 fino al tuber. Una prima incisione crestale nella zona edentula si estendeva intrasulcularmente sino alla zona del 14 mesialmente, e sino dopo il tuber distalmente. Una incisione verticale nel fornice mesialmente al 14 permetteva di disegnare un lembo triangolare a spessore totale che forniva, una volta sollevato, un corretto accesso chirurgico all'area da rigenerare. Un lembo quasi analogo veniva sollevato anche dal lato palatale dopo una piccola incisione verticale sempre nell'aspetto mesiale del 14.
Nella foto clinica 8 si vede chiaramente la zona da rigenerare delimitata in senso verticale dalla sonda parodontale.
Si decideva di inserire, già in questa prima fase, un impianto a connessione interna esagonale in zona 16 (diametro 4,6 per lunghezza 10,5) perché in questa zona era presente una quantità di osso che poteva assicurare una stabilità primaria, decidendo di lasciarlo circa 5mm fuori dalla cresta. L'inserimento di un impianto in questa fase assicurava anche il mantenimento di un corretto spazio tra la cresta ossea residua e la membrana tale da avere un corretto "effetto tenda" dove far maturare il coagulo e permettere la rigenerazione.
Si procedeva quindi a "preparare" la superfice ossea con piccole perforazioni tramite rosetta per permettere un sanguinamento dalla midollare ossea.
Mediante bone scraper (Safescraper Twist della META) veniva prelevata una minima quantità di osso autologo nella zona del pilastro canino apicalmente all'apice del 14 (prelievo corticale ricco di fattori di crescita) (immagine 10) e nella zona del tuber (prelievo ricco di cellule). Nel frattempo veniva preparata, tramite prelievo ematico, una membrana di PRGF (Platelet Rich Growth Factors) ricca di fattori di crescita. Al PRGF, prima che assumesse consistenza "plastica"in seguito al contatto con l'attivatore, veniva aggiunto un biomateriale.
Si procedeva quindi al posizionamento di una membrana non riassorbibile in PTFE rinforzata in Titanio (Cytoplast Ti-250, DEORE Biomaterials VR). La membrana veniva dapprima sagomata al bisogno come richiesto dalla situazione clinica (immagine 11), veniva quindi fissata con piccole viti da osteosintesi inizialmente sull'aspetto palatale.

Una volta fissata palatalmente si riempiva il difetto osseo da rigenerare in sequenza con : osso autologo in

forma di bone chips, biomateriale e membrana di PRGF con inglobato un ulteriore quantitativo di biomateriale (immagine 12-13-14-15).
Una volta riempito il difetto la membrana veniva ribaltata vestibolarmente e fissata con viti anche su questo aspetto (immagine 16).
Riteniamo che uno dei punti fondamentali per il successo clinico della procedura, insieme ad una corretta gestione dei tessuti molli, sia proprio il fissaggio della membrana in modo tale da non avere micromovimenti, che, da un lato possono disturbare il processo rigenerativo, dall'altro possono provocare piccole lesioni di continuo nei tessuti mucosi che permetterebbero il passaggio di flora microbica e quindi possibili infezioni del sito.
Una volta fissata accuratamente la membrana è necessario ottenere una chiusura per prima intenzione del sito chirurgico. I lembi vennero accuratamente suturati (immagine 17) previo plastiche di rilasciamento con suture "a materassaio" orizzontali e suture a punti staccati.
Il paziente veniva congedato con la terapia di routine per questi casi e le normali istruzioni post-operatorie. Nelle rx è mostrata la situazione post operatoria..
La guarigione procedeva senza alcuna complicanza.
In data 11-11-2015 si procedeva al rientro chirurgico per valutare la rigenerazione ottenuta e inserire un secondo impianto in zona 17. Il lembo veniva ridimensionato a secondo della nuova esigenza che era esclusivamente quella di rimuovere la membrana e posizionare un impianto.
Alla rimozione della membrana il difetto originario appariva completamente riempito da tessuto neoformato

Fig. 1

Fig. 2

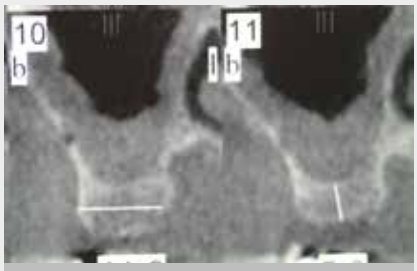

Fig. 3

Fig. 4

Fig. 5

Fig. 6

Fig. 7

Fig. 8

Fig. 9

che mostrava, una volta rimosso il piccolo strato di tessuto connettivo sempre presente al di sotto della membrana, un aspetto clinico apparentemente uguale al tessuto osseo nativo. La rigenerazione era completa sia attorno all'impianto eseguito nella prima chirurgia che nella zona più distale. Anche la sensazione manuale avvertita durante le manovre osteotomica dava l'impressione di perforare tessuto osseo.
Le foto da 18 a 22 mostrano la sequenza operatoria.
In zona 17 veniva utilizzato un impianto a connessione conometrica (CONEXA) che consente il bloccaggio del moncone evitando cosi' eventuali micro-movimenti dell' abutment con switching plattform (B&B Dental, San Pietro in Casale, BO) . Questo impianto veniva posizionato per circa 3 mm in osso nativo e per circa 7 mm in osso rigenerato.
Anche in questo caso la guarigione procedeva senza complicanze fino a che nell'aprile del 2016 si provvedeva a posizionare le viti di seconda fase.
Nel luglio del 2016 si procedeva con la presa delle impronte e dopo le varie prove si consegnavano al paziente le corone definitive.
A distanza di 14 mesi dalla consegna il paziente veniva richiamato per controllo clinico e radiografico. La situazione clinica dopo più di un anno di carico è desumible dalle foto cliniche e dalla rx di controllo.

CONCLUSIONI

A distanza di 14 mesi dal carico la procedura clinica intrapresa nel 2015 per rigenerare i tessuti persi e riabilitare protesicamente la sella edentula con implantoprotesi, sembra aver centrato gli obiettivi prefissati.
La reazione del tessuto osseo, in gran parte osso rigenerato con GBR, al carico, e alla presenza della connessione impianto abutment, appare buona.
è però già visibile a questo momento una diversa reazione del tessuto osseo adiacente al diverso tipo di connessione, connessione butt-joint per l'impianto ad esagono interno e connessione conometrica (CONEXA) per l'impianto B&B Dental.
Nonostante l'impianto ad esagono interno fosse eseguito, nel suo aspetto mesiale a contatto con osso nativo, e nonostante il fatto che l'osso neoformato attorno alla parte più coronale dell'impianto abbia avuto più tempo per una maturazione clinica, appare evidente, già al semplice controllo radiografico, un diverso comportamento clinico di questo tessuto, comportamento indotto dal rimodellamento al carico, ma modulato dalle diverse forme dei monconi e dalla diversa modalità di connessione.
Confrontando il setto osseo tra impianto ad esagono interno ed elemento dentale 15 e il setto tra impianto a connessione conometrica (CONEXA) ed elemento dentale 18, si nota un inizio di demineralizzazione per il primo e un aumento della radio opacità per il secondo.
Il reperto più importante è però riscontrabile nell'aspetto mesiale dell'impianto B&B Dental. L'osso in questa zona, totalmente rappresentato da osso rigenerato, non solo non sembra soffrire di nessuna demineralizzazione né retrazione ossea, quindi nessun rimodellamento reattivo regressivo, ma anzi appare in ulteriore crescita verticale, fino a posizionarsi al di sopra del piatto protesico implantare.
Confrontare la rx eseguita al momento della consegna del manufatto protesico con la rx eseguita a 14 mesi dal carico.
Riteniamo che questo comportamento positivo del tessuto osseo possa dipendere da diversi ordini di fattori. Primo tra questi la switching plattform. Diversi studi clinici confermano che allontanare il gap tra impianto e abutment dal tessuto osseo allontani anche dall'osso l'invasione microbica tipica di questa zona. Questo permette anche un posizionamento leggermente sotto cresta della fixture avendo la speranza di poter mantenere nel tempo l'osso crestale.
Secondo il nostro parere, ma anche secondo quello di molti Altri Autori, il vero elemento essenziale di questo diverso comportamento clinico dell'osso risiede però nel tipo di connessione. La connessione conometrica (CONEXA) risulta, a confronto di quella butt-joint, molto più stabile e riduce moltissimo i movimenti all'interfaccia. Non per nulla la connessione conometrica è utilizzata in moltissime applicazioni della meccanica. Diversi studi suggeriscono minor svitamento e minor percentuale di rottura delle viti di connessione monconale utilizzando impianti con connessione conica.
I micromovimenti determinano stress per fatica del metallo delle viti fino all'allentamento della vite e quindi del moncone o alla rottura delle stesse viti per "sfibramento" della struttura cristallina metallica.
La riduzione dei movimenti all'interfaccia degli impianti con connessione conica riducono i problemi di allentamento delle viti, ma soprattutto possono annullare l'effetto pompa" con cui fuoriescono tossine batteriche dalla cava implantare, responsabili dei danni infiammatori ai tessuti ossei peri implantari, e con cui

Fig. 10

Fig. 11

Fig. 12

Fig. 13

Fig. 14

Fig. 15

Fig. 16

Fig. 17

Fig. 18

Fig. 19

Fig. 20

Fig. 21

Fig. 22

Fig. 24

penetrano batteri all'interno degli stessi impianti.
Riteniamo quindi, che questo case report, riferito a soli quindici mesi dal carico confermi, ancora una volta, la migliore risposta dei tessuti peri implantari ad una connessione impianto abutment di tipo conico con switching plattform rispetto ad una connessione esagonale butt-joint o flat to flat.
Auspichiamo ulteriori studi per confermare le conclusioni sopra riportate.

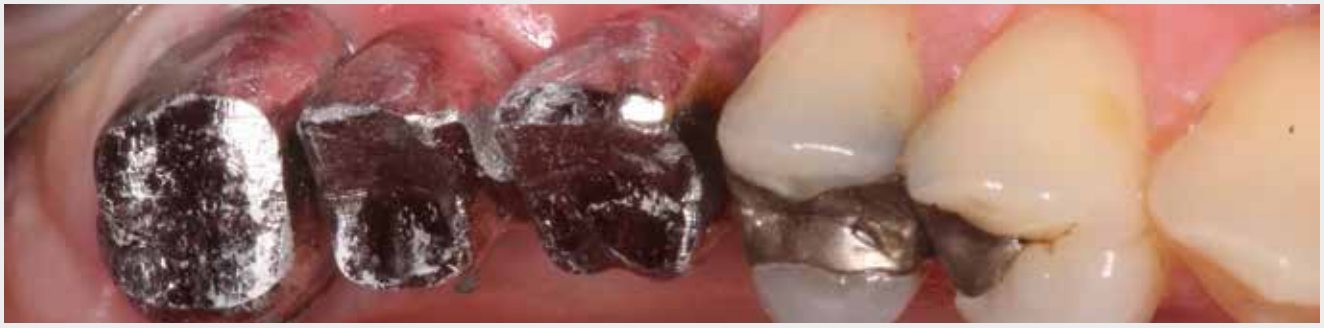

Rx alla consegna

Rx controllo

Dopo un anno

APPROCCIO MULTIDISCIPLINARE NEL PIANO DI TRATTAMENTO DI UN CASO IMPLANTO-PROTESICO COMPLESSO: CHIRURGIA CONVENZIONALE CONTRO CHIRURGIA GUIDATA: 1 ANNO DI FOLLOW UP.

Dr. Ioana Datcu

INTRODUZIONE

La riabilitazione dei casi clinici complessi ha subito negli ultimi decenni una importante trasformazione nella formulazione del piano di trattamento e della sequenza strategica delle diverse terapie correttive. L'aumentata attenzione alle esigenze e ai desideri del paziente, cosi come la necessità di un approccio chirurgico mini-invasivo e la riduzione del numero delle procedure chirurgiche rappresenta il motivo di tale cambiamento. I pazienti con dentatura terminale presentano problematiche estetico-funzionali e psicologiche comuni. Necessitano di una precisa e attenta raccolta delle informazioni anamnestiche, cliniche, tecniche e radiologiche per la formulazione della diagnosi e l'individuazione del profilo di rischio globale della terapia.

La procedura del carico immediato implantare ha cambiato radicalmente le tempistiche del trattamento e la qualità di vita dei pazienti evitando soluzioni protesiche provvisorie rimovibili. L'estetica, la funzione e la corretta componente strutturale sono gli obiettivi finali della terapia implanto/protesica. Pertanto si rende necessaria la raccolta delle informazioni protesiche corrette prima della pianificazione chirurgica implantare che può essere effettuata per via tradizionale o computer guidata.

Presentazione del caso:

La paziente R.S. donna di 68 anni, non fumatrice e in condizioni di buona salute generale si è presentata alla nostra osservazione nel giugno 2016 lamentando problematiche estetiche e funzionali. La richiesta della paziente è stata, quella di avere una soluzione protesica di tipo fisso. All'esame obiettivo mostrava un edentulia parziale bilaterale di entrambe le arcate dentarie e problematiche parodontali a carico degli elementi dentari residui. Era portatrice di due protesi parziali rimovibili mascellare e mandibolare incongrue del tutto insoddisfacenti sia per funzione che per estetica (fig. 2).

La complessità del quadro clinico ha richiesto un approfondimento diagnostico attraverso le indagini radiografiche ed un'attenta analisi estetica facciale extra-orale, dento-labiale ed intraorale (fig. 5) nonché il rilievo delle impronte preliminari ed arco facciale, la registrazione delle relazioni intermascellari ed il montaggio dei modelli in articolatore. Gli esami radiografici ed i sondaggi parodontali (PSR) hanno evidenziato un riassorbimento osseo orizzontale diffuso nelle due arcate dentarie e la non recuperabilità degli elementi dentali residui. In ogni caso, si è deciso di conservare temporaneamente alcuni di questi elementi dentali, come pilastri di un provvisorio armato che comprenda tutte le modifiche estetiche e funzionali della futura riabilitazione protesica, e nello stesso tempo consenta alla paziente un'adeguata vita di relazione evitando l'utilizzo di una protesi rimovibile nel periodo di transizione pre-chirurgico. I due provvisori armati in PMMA a supporto dentale sono stati inseriti contestualmente all'avulsione degli elementi 21, 13, 41,42,32, estrazioni strategiche per la scelta dei futuri siti implantari (fig.9).

A circa 8 settimane dalla guarigione dei tessuti molli sono state rilevate nuove impronte in alginato dei pilastri dentali residui. Sui relativi modelli montati in relazione centrica è stata riportata la ceratura diagnostica iniziale dalla cui duplicazione è stato possibile il confezionamento di due mascherine in resina.(fig.10)

Chirurgia convenzionale: arcata superiore - Fase Operative chirugiche e protesiche:

In seguito all'elevazione di un lembo muco-periostale, nel mascellare superiore si è proceduto attraverso tecnica chirurgica convenzionale, al posizionamento di 6 impianti: quattro assiali, di cui #21

Fig. 1

Fig. 2 abc

Fig. 3 abc

Fig. 4 abc

Fig. 5 ab

impianto post-estrattivo precoce, e due impianti inclinati #16 e #25. Per il posizionamento implantare si è utilizzata la mascherina chirurgica in resina come guida protesica. Tale mascherina poteva essere utilizzata anche come vallo di trasferimento per trasferire la posizione implantare dalla chirurgia al modello in gesso nel caso si fosse deciso di eseguire un carico immediato.
La qualità ossea, valutata in base alla classificazione di Lekholm e Zarb è risultata tipo D3-D4, bassa densità, in quasi tutti i siti implantari. Nonostante sia stato raggiunto il minimo torque di 30N di stabilità primaria a carico di tutti gli impianti si è deciso di non procedere al carico protesico immediato e mantenere i tre elementi dentali residui per supportare il provvisorio armato fino alla completa osteointegrazione.
L'approccio tradizionale ha comportato, a 4 mesi di distanza, una seconda fase chirurgica per la scopertura degli impianti, la gestione dei tessuti molli e un'impronta di precisione per la costruzione del secondo provvisorio avvitato a carico implantare. Chirurgia Guidata: arcata inferiore:
A distanza di 1 mese si è proseguito con la chirurgia implantare nell'arcata inferiore e l'inserimento di 6 impianti dritti mediante tecnica di chirurgia guidata a supporto mucoso. Tale scelta è stata dettata dalla presenza di sufficiente quantità di gengiva keratinizzata e dalla necessita di minimizzare l'invasività del intervento chirurgico, evitando il sollevamento di un lembo mucoperiosteo,
Fase di progettazione virtuale e protesica:
Il protocollo della chirurgia guidata B&B Dental richiede l'utilizzo di una mascherina radiologica durante l'acquisizione con la Tac Cone-Beam. Nel caso in esame è stata utilizzata la mascherina in resina precedentemente realizzata, alla quale sono stati posizionati 5 reperi sferici radiopachi equamente distribuiti sulle superfici vestibolare e linguale. (fig.15). Grazie a questi punti di repere radiologici, è stato possibile sovrapporre in maniera precisa le informazioni tra i file Dicom ottenuti dalla acquisizione con la Tac Cone Beam e i file stl ottenuti dalla scansione in laboratorio del modello in gesso e della mascherina radiologica stessa. (fig. 16, 17) Queste informazioni, inserite nel software 3Diagnosis hanno permesso la pianificazione implantare virtuale tenendo in considerazione il contorno protesico, l'interfaccia tra i tessuti molli ed i tessuti duri, la corretta posizione dettata dalle strutture anatomiche, il numero e la distribuzione degli impianti in base alle richieste biomecaniche della riabilitazione finale a carico immediato. Il progetto implantare ha consentito la modellazione della mascherina chirurgica con il software Plasticad.(fig.19) Con l'utilizzo di una stampante 3d, è stato possibile stampare sia la mascherina chirurgica che il modello steriolitografico 3d della paziente con la posizione precisa per gli analoghi degli impianti. (fig.20,21)
Su tale modello è stato poi costruito un provvisorio avvitato in PMMA su una struttura in Peek fresata Una volta completati i provvisori avvitati, i cilindri protesici sono stati bloccati alla sovrastruttura utilizzando una piccola quantità di composito fluido: in tal modo, pur mantenendo la posizione ottenuta sul modello, ciascun cilindro sarebbe potuto essere facilmente distaccato e ribloccato durante le procedure di ribasatura intraorale dei provvisori.
Fase Chirurgica:
Previo controllo della stabilità e precisione mediante fit-checker, la mascherina chirurgica è stata bloccata intraoralmente mediante due pin crestali posizionati in modo bilanciato.(fig.23) Ciascun sito implantare è stato preparato mediante l'uso di una sequenza dedicata di frese calibrate e compatatori manuali presenti nel kit per la chirurgia guidata B&B Dental concordemente con i diametri e le lunghezze degli impianti da posizionare (fig. 24-25-26). La pianificazione virtuale prevedeva l'inserimento di 6 impianti dritti nell'arcata inferiore. Sono stati posizionati inizialmente i primi 4 impianti B&B Dental e successivamente, una volta rimossi i pin crestali posizionati i restanti due impianti.
Per ciascun impianto è stata ottenuta una buona stabilità primaria, verificata mediante l'avvitamento con la chiave dinamometrica manuale a un torque di 40 Ncm. Ciascun impianto è stato posizionato

Fig. 6 ab

Fig. 7 abc

Fig. 8 ab

Fig. 9 ab

Fig. 10

Fig. 11

Fig. 12

Fig. 13

prestando attenzione affinché l'esagono presente sui mounters per chirurgia guidata combaciasse esattamente con l'esagono della boccola. (fig.26) Tale sovrapposizione si ritiene di fondamentale importanza soprattutto nel caso di impianti inclinati, in quanto consente il posizionamento esatto dell'esagono della connessione implantare e di conseguenza il preciso posizionamento dei monconi conici angolati come nella pianificazione virtuale. Sugli impianti sono stati avvitati con un torque di 25N/cm i monconi conici (MUA) dritti con diverse altezze transmucose concordi all'altezza dei tessuti molli (fig.28). Nei alveoli post- estrattivi sono stati riempiti i gap attorno gli impianti con materiale da innesto osseo xenologo (Bio-Oss-Geistlich) per la stabilizzazione del coagulo. La precisione dell'accoppiamento tra i cilindri protesici, i monconi conici e le fixtures è stato analizzato mediante radiografie endorali. (fig.29).
La protesi provvisoria avvitata in PMMA con barra di rinforzo in Peek, precedentemente realizzata dal progetto virtuale è stata ribassata in bocca sui cilindri protesici, con resina auto- foto-polimerizzabile (Protemp). (fig. 30) E' stata poi rifinita e lucidata adeguatamente per consentire una ottimale guarigione e condizionamento dei tessuti molli e permettere una procedura di mantenimento igienico domiciliare consona. Verificata l'occlusione ed eliminati tutti i preconttati, la protesi è stata avvitata serrando le viti di fissaggio a 15N. La protesi provvisoria è stata lasciata in situ per 5 mesi.
A circa 6 mesi complessivi, avvenuta l'osteointegrazione implantare, senza alcuna complicazione (dopo aver verificato l'assenza di segni e sintomi, di problemi occlusali, allentamento delle viti di fissaggio o frattura dei provvisori) sono state rilevate le impronte finali di precisione delle due arcate in polietere (Impregum-3M ESPE, St Paul, Minnesota, Us), le impronte dei provvisori, l'arco facciale a valori medi, le cere di registrazione occlusale in RC alla stessa dimensione verticale del provvisorio. Contestualmente sono state analizzate le linee di correzione del provvisorio e identificati i miglioramenti estetici da apportare al definitivo. Il cross-mounting dei modelli e il gessaggio degli stessi in articolatore sono stati eseguiti in studio, riposizionando sui modelli in gesso, i provvisori della paziente. (fig.34) Grazie a tutte le informazioni raccolte, il tecnico è stato in grado di realizzare il progetto protesico in formato digitale. Dalla forma dei provvisori con l'utilizzo del Cad è stata realizzata la ceratura digitale definitiva (fig 35) e il progetto delle sottostrutura in zirconia. (fig. 42-43). Dalla ceratura definitiva è stato possibile, mediante la procedura CAM di fressaggio, la realizzazione di un provino in PMMA del lavoro definitivo, che provato intraoralmente ha consentito le prove estetiche, fonetiche, dell'occlusione e la verifica del corretto posizionamento degli impianti sul modello. (fig. 38 a.b) Le varie modifiche sono stata successivamente riacquisite mediante scansione e progettate le strutture in zirconia monolitica.
Il caso è stato finalizzato con una protesi avvitata monolitica full zirconia cementata sui pilastri di connessione in titanio e stratificata con ceramica solo sulle superfici vestibolari del settore frontale superiore ed inferiore. (fig.39 a-d 40)

CONCLUSIONI

Nella moderna filosofia di pianificazione e di trattamento, oltre alle classiche finalità cliniche come il successo chirurgico e protesico, gli obbiettivi più importanti sono quelli paziente correlati, ovvero migliorare la qualità della vita non solo alla fine del trattamento ma anche durante l'intero flusso di lavoro del trattamento stesso. Ridurre il numero dei passaggi chirurgici, l'invasività di tali passaggi e la tempistica complessiva del trattamento sono elementi fondamentali per accrescere la soddisfazione dei nostri pazienti. In tal senso la chirurgia guidata rispetto alla chirurgia convenzionale offre numerosi vantaggi sia per il clinico che per il paziente: il raggiungimento di un livello di precisione nel posizionamento tridimensionale delle fixture nettamente superiore a quello ottenibile manualmente; un livello di sicurezza certamente standardizzabile; la durata delle procedure operative inferiore

Fig. 14

Fig. 15

Fig. 16

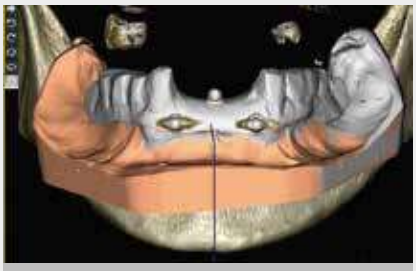
Fig. 17

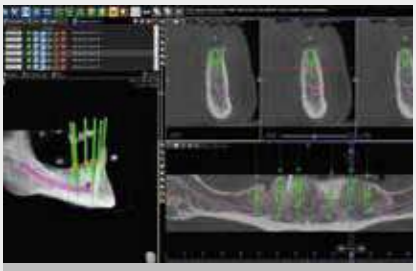
Fig. 18

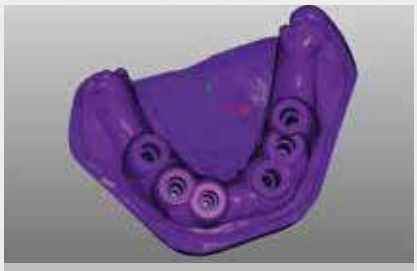
Fig. 19

Fig. 20


Fig. 21

Fig. 22

Fig. 23

Fig. 24

Fig. 25

Fig. 26

Fig. 27

Fig. 28

rispetto al intervento con approccio convenzionale, la possibilità di evitare chirurgie rigenerative maggiori e i relativi postumi chirurgici che rendono più complesso e costoso il trattamento riabilitativo; la possibilità di integrare gli aspetti protesici nella diagnosi radiologica e di seguito la possibilità di preimpostare e realizzare una protesi a carico immediato, incrementare il comfort della paziente nell'immediato postoperatorio.
Nell'opinione degli autori, se tutto è stato accuratamente programmato e svolto, le nuove tecnologie ed i nuovi materiali sono un ottimo strumento per semplificare i flussi di lavoro e garantire al paziente un restauro di successo anche in casi complessi.
Le procedure impiegate presentano una valida maneggevolezza clinica, ma sia la progettazione in ambiente virtuale che la realizzazione chirurgica non possono prescindere da un attento studio del caso in esame, con approccio integrato del team odontoiatrico ed odontotecnico e nel più totale rispetto dei principi biologici comuni alla chirurgia convenzionale. La stessa attenzione deve essere posta in entrambe le tecniche anche nella gestione dei tessuti molli peri-implantari per garantire un risultato estetico ottimale e duraturo nel tempo.
Il caso descritto è stato attentamente monitorato nel tempo per verificarne sia l'efficacia clinica della pianificazione virtuale, nonchè la precisione e la riproducibilità intraorale di quanto progettato in ambiente virtuale. In particolare, ad un anno di distanza si è evidenziata una buona stabilità dei livelli ossei e dei tessuti molli perimplantari.)

Fig. 29 ab

Fig. 30

Fig. 31

Fig. 32

Fig. 33

Fig. 34

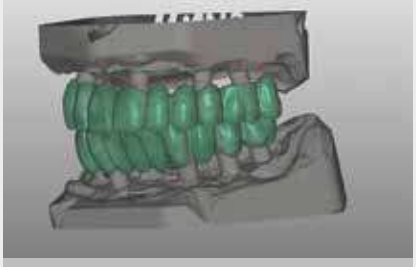

Fig. 35

Fig. 36

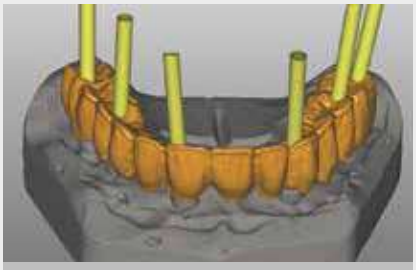

Fig. 37

Fig. 38 ab

Fig. 39 abc

Fig. 40

CASO DI ARCO COMPLETO A CARICO IMMEDIATO CON OSTEOPLASTICA

Dr. Fabio Manuel Filannino

È sempre più frequente l'utilizzo dei lavori provvisori come soluzioni a lungo termine a causa di una serie di fattori combinati tra i quali la disponibilità economica del paziente risulta essere un fattore incisivo.
I provvisori per quanto possano essere progettati e preparati con cura presentano, sia per via delle tecniche e dei materiali adottati che dei tempi a disposizione ristretti, dei difetti a livello tecnico, funzionale ed estetico che a lungo termine incidono negativamente sui supporti sottostanti, siano essi denti naturali che pilastri implantari.
In questo articolo si presenta il caso di un paziente di 64 anni portatore di una protesi provvisoria su denti naturali da un anno e mezzo che durante tale periodo di tempo ha presentato diverse problematiche quali scheggiamenti, spaccature e crepature in più punti.
A seguito di una ispezione radiografica si è optato per una soluzione fissa, che fosse in accordo con il budget del paziente: l'inserimento di 7 impianti con tecnica di chirurgia guidata a seguito dell'estrazione della dentizione residua.
L'approccio in chirurgia guidata per un operatore esperto è legata alla possibilità di migliorare in precisione e velocità l'esecuzione della chirurgia, avendone progettato tutte le fasi in anticipo tramite la pianificazione digitale durante la quale si possono scegliere gli impianti di tipologia e diametro più adatti e collocarli nella zona più idonea in termini di disponibilità ossea, posizione relativa a nervi e strutture anatomiche presenti. Al fine di poter realizzare tale pianificazione è indispensabile eseguire un'analisi con la tac cone beam facendo portare al paziente una mascherina anatomica provvista di marker radiopachi, è stato dunque necessario il rilievo di un'impronta in silicone bifase sulla quale il tecnico ha realizzato il vallo in resina provvisto di marker propriamente posizionati.
Poichè i software di pianificazione chirurgica lavorano su porzioni di piano triangolari i marker devono essere distribuiti formando dei triangoli sulla superfice della protesi osservandola occlusalmente, in questa maniera si permette al programma di riconoscerli automaticamente e di programmare un matching automatico tra il file derivante dalla tac cone beam e la scansione del modello. Una volta ottenute le suddette informazioni sarà possibile importarle sul software ed utilizzarle per identificare e tracciare il nervo e tutte le altre strutture sensibili da evitare durante il posizionamento degli impianti. Grazie alla presenza sul software della libreria implantare B&B Dental non solo si possono scegliere gli impianti della linea e della misura più adatti procedendo a posizionarli come necessario ma si può anche proseguire alla scelta dei monconi protesici in relazione agli spessori mucosi ed al progetto protesico conseguente. Durante la fase di progettazione è stato possibile notare a priori la necessità di un intervento di resezione ossea per migliorare le condizioni di lavoro ed uniformare la superficie, e grazie alla duttilità offerta dal sistema, è stato possibile pianificare lo spessore da rimuovere e la chirurgia implantare nelle nuove condizioni. Per realizzare l'intervento è stata necessaria la creazione di tre dime chirurgiche:
-la prima a supporto dentale, per il posizionamento dei pin laterali che fungeranno da punti di repere ed il riposizionamento delle dime successive;
- la seconda, per definire lo spessore idoneo a quanto pianificato da rimuovere durante l'intervento di osteoplastica;
-la terza a supporto misto (supporto mucoso ed osseo) dima è invece quella chirurgica per l'inserimento implantare.

Le tre dime hanno in comune la posizione dei pin laterali che saranno gli unici riferimenti che permetteranno di fissarle, dopo la variazione della struttura ossea, nella stessa posizione come da pianificazione. Siccome la pianificazione della chirurgia ha risultati prevedibili, è possibile realizzare secondo il progetto la struttura della protesi per il carico immediato che andrà inserita a seguito dell'intervento nella stessa seduta. Per ottenere una protesi altamente estetica e funzionale, correggendo le divergenze implantari e facilitando la fase di inserzione della struttura, viene preparato un progetto protesico con abutment personalizzati.
Semplicemente esportando il file STL della pianificazione chirurgica ed importandolo su un software CAD si potrà agevolmente progettare la struttura secondo i criteri richiesti includendo anche i 3 impianti di marca ignota già presenti in posizioni distali. Il giorno della chirurgia avremo a disposizione dime chirurgiche, modello prototipato, struttura protesica per il carico immediato con monconi personalizzati e il kit di chirurgia guidata B&B Dental. Una volta rimosso il provvisorio viene posizionata la prima dima (appoggio dentale) per preparare le sedi dei pin laterali.
Si procede con l'estrazione dei denti residui e l'apertura di un lembo dalla zona del 35 a quella del 45 e si posiziona la seconda mascherina per valutare le zone da rimodellare in base ai punti di contatto con la stessa. Non è stato possibile creare una mascherina aperta in quanto lo spessore di osso da rimuovere era molto sottile il che l'avrebbe resa poco resistente con il conseguente rischio di rottura o flessione durante l'intervento. Quando la seconda mascherina si riposiziona stabilmente senza contatti ne difficoltà portando i fori dei pin laterali in corrispondenza delle sedi già preparate sarà possibile procedere all'inserimento della terza dima ed inserire gli impianti secondo il progetto.
Ultimato l'inserimento degli impianti si rimuove la guida chirurgica e si posizionano gli abutment personalizzati, si suturano i lembi, si posiziona, adatta e funzionalizza la struttura in PMMA prima di cementarla.

Situazione iniziale del paziente - controllo radiografico

Cone Beam con base provvista di marker radiopachi

Caso di arco completo a carico immediato con osteoplastica

Dime chirurgiche: A - dima per l'inserimento dei pin laterali, B - dima per osteoplastica, C - dima per inserimento impianti.

Monconi personalizzati sul modello, struttura protesica in PMMA.

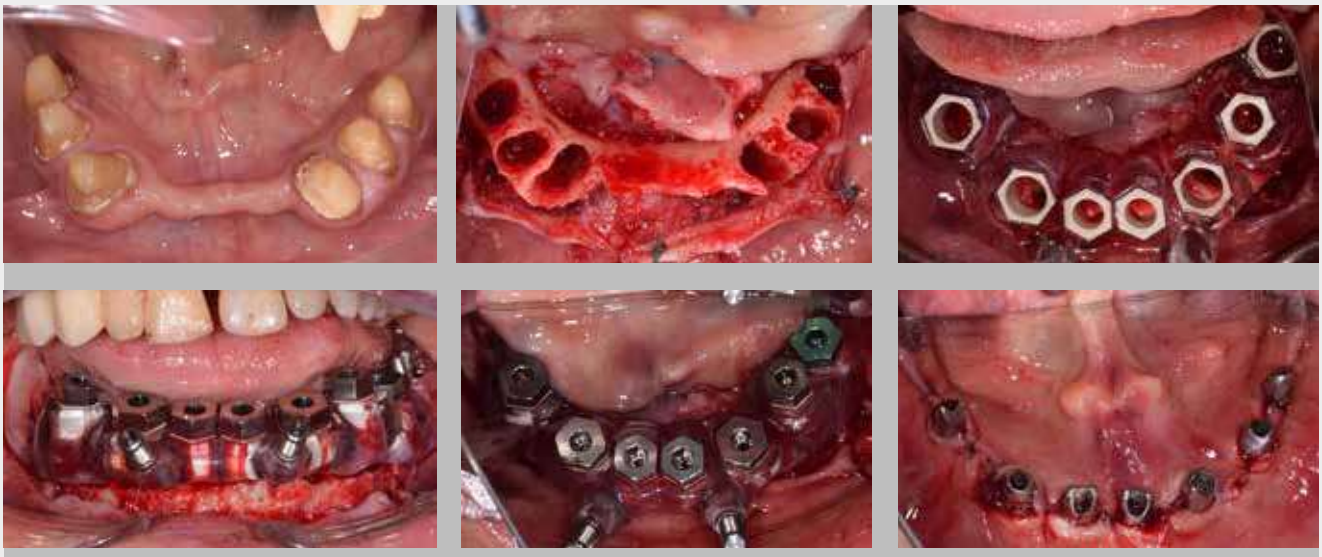

Fasi chirurgiche di inserimento degli impianti, montatori in posizione, gli esagoni dei montatori sono in fase con quelli degli impianti.

Protesi finita in posizione e controllo radiografico finale.

B&B DENTAL
IMPLANT COMPANY

Via S. Benedetto, 1837 - 40018 S. Pietro in Casale (BO) Italy
Tel. +39 (0) 51.81.13.75 - Fax +39 (0) 51.666.94.00
info@bebdental.it - www.bebdental.it

MOD. 31 REV. 00 DEL 07/03/2019